**MedikCase**

Система самостоятельной подготовки к аккредитации

ТОЛЬКО ДЛЯ ЛИЧНОГО ИСПОЛЬЗОВАНИЯ

# Стоматология хирургическая

Высшее образование | DOCX · PDF | Задач: 1 | Вопросов: 12

Сформировано: 21.11.2026, 03:43 МСК

## ВАЖНАЯ ИНФОРМАЦИЯ ПЕРЕД НАЧАЛОМ

### 1 Материалы предназначены для одного покупателя

Используйте файлы только для личной подготовки. Не передавайте их третьим лицам, не публикуйте, не размещайте в открытом доступе и не перепродавайте полностью или частично.

### 2 Источник материалов - ФМЗА

Вопросы и ситуационные задачи получены только из опубликованных материалов Методического центра аккредитации специалистов.

Официальный сайт fmza.ru ›

### 3 Ответы можно проверить самостоятельно

Используйте комплект при прохождении репетиционного экзамена и убедитесь, что выбранные ответы совпадают с результатом официальной системы.

Открыть репетиционный экзамен ›

### 4 Состав материалов может обновляться

ФМЗА может изменять формулировки, порядок и состав заданий. Перед подготовкой используйте актуальную версию комплекта и сверяйтесь с официальным источником.

Важно: MedikCase систематизирует материалы ФМЗА для самостоятельной подготовки, не изменяя смысл вопросов и ответов. Актуальность комплекта можно проверить в официальном репетиционном экзамене.

## Сайт, обновления и поддержка

- **medikcase.ru**
- Telegram: @medikcase
- **support@medikcase.ru**

Сайт

Telegram

# Ситуационная задача 0001

12 вопросов · Стоматология хирургическая · Высшее образование

## 1. УСЛОВИЕ СИТУАЦИОННОЙ ЗАДАЧИ

### 1.1. Ситуация

Пациент 27 лет обратился к врачу-стоматологу.

### 1.2. Жалобы

на

- невозможность закрыть рот,
- слюнотечение,
- боль в области ВНЧС с двух сторон,
- чувство страха.

### 1.3. Анамнез заболевания

- Во время приема пищи пациент чрезмерно широко открыл рот (откусывал яблоко), после чего услышал два сильных щелчка в области правого и левого уха.
- Самостоятельно закрыть рот у пациента не получилось.
- Ранее подобных явлений не отмечал.

### 1.4. Анамнез жизни

- Рос и развивался в соответствии с возрастом и полом.
- Хронические заболевания: отрицает.
- Пациент активно занимается силовыми видами спорта, однако частые физические травмы отрицает.
- Со слов пациента, часто принимает стероидные препараты.
- Генетические заболевания: отрицает.
- Аллергические реакции: отрицает.
- Эпидемиологический анамнез: ВИЧ, гепатит, сифилис – отрицает.
- На эндемичные территории не выезжал.
- Контакт с инфекционными больными отрицает.

### 1.5. Объективный статус

Общее состояние: удовлетворительное. Лимфоузлы не увеличены, безболезненны при пальпации, подвижны.

Объективно: Конфигурация лица не изменена. Рот открыт на 5 см. Движение нижней челюсти невозможно. При пальпации в области ВНЧС справа и слева головки мыщелковых отростков не определяются. Пальпация безболезненная.

В полости рта: слизистая оболочка бледно-розового цвета, умеренно увлажнена, без видимых патологических изменений.

Зубная формула:

| О | П | П | | С | | | | | | | | | П | П | О |
|---|---|---|---|---|---|---|---|---|---|---|---|---|---|---|---|
| 1.8 | 1.7 | 1.6 | 1.5 | 1.4 | 1.3 | 1.2 | 1.1 | 2.1 | 2.2 | 2.3 | 2.4 | 2.5 | 2.6 | 2.7 | 2.8 |
| 4.8 | 4.7 | 4.6 | 4.5 | 4.4 | 4.3 | 4.2 | 4.1 | 3.1 | 3.2 | 3.3 | 3.4 | 3.5 | 3.6 | 3.7 | 3.8 |
| О | К | П | | | | | | | | | С | П | П | П | О |

## 1. План обследования

### Вопрос 1

При проведении рентгенологического метода исследования, наиболее информативным для диагностики патологии ВНЧС является

1. обзорная рентгенограмма черепа в носо-подбородочной проекции
2. **рентгенограмма по Парма**
3. рентгенограмма нижней челюсти в тангенциальной проекции
4. обзорная рентгенограмма костей лицевого черепа в боковой проекции

**Правильный ответ:**
**2 - рентгенограмма по Парма**

**ОБОСНОВАНИЕ**

Проведение рентгенограммы ВНЧС по Парма является доступным и информативным методом для первичной диагностики заболеваний ВНЧС. Данный метод позволяет оценить состояние костных компонентов ВНЧС (головка мыщелкового отростка, суставная ямка), положение головки мыщелкового отростка при открытом и закрытом рте.

Хирургическая стоматология : национальное руководство / под ред. А. А. Кулакова. - Москва : ГЭОТАР-Медиа, 2021. (1)

## 3. Результаты рентгенологического метода обследования

### 3.1. Рентгенограмма по Парма

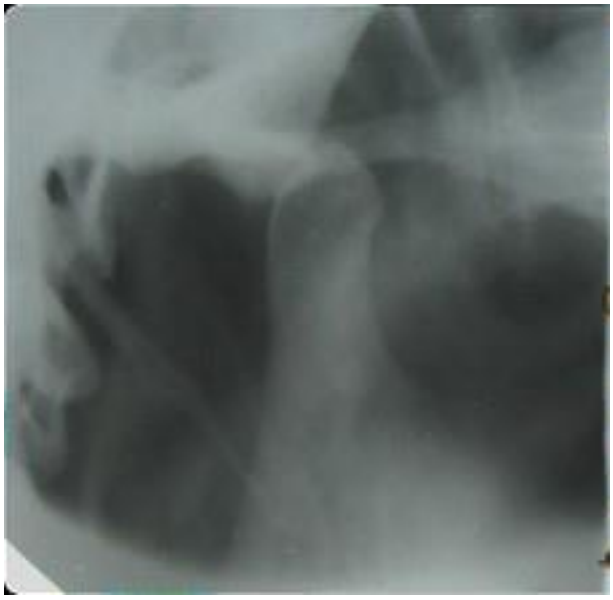

свиридов3_рис1.jpg



свиридов3_рис2.jpg

По данным рентгенограммы определяется переднее смещение головки суставного диска за вершину суставного бугорка.

### 3.3. Рентгенограмма нижней челюсти в тангенциальной проекции

Область ВНЧС в зоне исследования не визуализируется.

### 2. Диагноз

## Вопрос 2

Дифференциальную диагностику данного заболевания проводят с

1. **переломом шейки мыщелкового отростка со смещением**
2. артрозом ВНЧС
3. неспецифическим артритом ВНЧС
4. фиброзным анкилозом ВНЧС

**Правильный ответ:**
**1 - переломом шейки мыщелкового отростка со смещением**

**ОБОСНОВАНИЕ**

При переломе в области шейки мыщелкового отростка происходит смещение большого фрагмента нижней челюсти книзу и кпереди, что клинически может быть схоже с острым передним вывихом нижней челюсти.

Челюстно-лицевая хирургия / под ред. Кулакова А. А. - Москва : ГЭОТАР-Медиа, 2019. - 692 с. (Серия "Национальные руководства") (1)

## Вопрос 3

На основании клинико-рентгенологических данных возможно поставить клинический диагноз

1. Двусторонний перелом нижней челюсти в области шейки мыщелковых отростков
2. **Острый двусторонний передний вывих нижней челюсти**
3. Хронический двусторонний передний вывих нижней челюсти
4. Острый двусторонний задний вывих нижней челюсти

**Правильный ответ:**
**2 - Острый двусторонний передний вывих нижней челюсти**

**ОБОСНОВАНИЕ**

Диагноз поставлен на основании анамнеза (широкое открывание рта и дальнейшая невозможность закрыть рот), объективного осмотра (открытый рот, невозможность пропальпировать положение головок мыщелковых отростков).

Челюстно-лицевая хирургия / под ред. Кулакова А. А. – Москва : ГЭОТАР-Медиа, 2019. – 692 с. (Серия «Национальные руководства») (1)

### 5. Диагноз

S03.0 Острый двусторонний передний вывих нижней челюсти

## Вопрос 4

Причиной данного заболевания является

1. употребление жесткой пищи
2. **чрезмерно широкое открывание рта во время приема пищи**
3. чрезмерные физические нагрузки
4. возможный прием пациентом препаратов стероидных гормонов

**Правильный ответ:**
**2 - чрезмерно широкое открывание рта во время приема пищи**

**ОБОСНОВАНИЕ**

Чрезмерное напряжение мышц опускающих нижнюю челюсть спровоцировало смещение головок мыщелковых отростков кпереди от вершины суставного бугорка.

Челюстно-лицевая хирургия / под ред. Кулакова А. А. - Москва : ГЭОТАР-Медиа, 2019. - 692 с. (Серия "Национальные руководства") (1)

## 3. Лечение

### Вопрос 5

Данному пациенту показано лечение в качестве

1. остеосинтеза нижней челюсти с использованием титановых минипластин и минивинтов
2. **вправления вывиха нижней челюсти по методу Гиппократа**
3. иммобилизации челюстей при помощи индивидуальных проволочных шин и эластических тяг сроком на 30 дней
4. открытой артропластики ВНЧС с репонированием головки мыщелкового отростка и протезированием суставного диска

**Правильный ответ:**
**2 - вправления вывиха нижней челюсти по методу Гиппократа**

**ОБОСНОВАНИЕ**

В качестве лечения, с целью вернуть головку мыщелкового отростка в правильное положение и обеспечить неподвижность нижней челюсти на срок 3-4 дня.

Челюстно-лицевая хирургия / под ред. Кулакова А. А. - Москва : ГЭОТАР-Медиа, 2019. - 692 с. (Серия "Национальные руководства") (1)

### Вопрос 6

Перед проведением лечебных манипуляций показана анестезия

1. мандибулярная
2. туберальная
3. **инфильтрационная в области ВНЧС с двух сторон**
4. по методу Гоу-Гейтса

**Правильный ответ:**
**3 - инфильтрационная в области ВНЧС с двух сторон**

**ОБОСНОВАНИЕ**

Введение анестезирующего вещества в мягкие ткани в области ВНЧС достаточно чтобы сделать процедуру вправления вывиха безболезненной. Проводится с двух сторон.

Челюстно-лицевая хирургия / под ред. Кулакова А. А. – Москва : ГЭОТАР-Медиа, 2019. – 692 с. (Серия «Национальные руководства») (1)

## Вопрос 7

После проведенного вмешательства пациенту необходимо

1. наложить круговую давящую повязку сроком на 2 недели
2. назначить курс антибактериальной и противовоспалительной терапии
3. фиксировать прикус при помощи винтов для межчелюстной фиксации и эластических тяг
4. **фиксировать нижнюю челюсти при помощи теменно-подбородочной пращи Померанцевой-Урбанской сроком на 3-4 дня**

**Правильный ответ:**
**4 - фиксировать нижнюю челюсти при помощи теменно-подбородочной пращи Померанцевой-Урбанской сроком на 3-4 дня**

**ОБОСНОВАНИЕ**

Данная манипуляция необходима для того, чтобы предотвратить рецидив вывиха нижней челюсти, так как связочный аппарат сустава ослаблен.

Челюстно-лицевая хирургия / под ред. Кулакова А. А. - Москва : ГЭОТАР-Медиа, 2019. - 692 с. (Серия "Национальные руководства") (1)

## Вопрос 8

Пациенту в плане лечения рекомендуют

1. провести санацию полости рта
2. **исключить широкое открывание рта на срок 1-1,5 недели**
3. провести курс механотерапии
4. провести курс иглорефлексотерапии

**Правильный ответ:**
**2 - исключить широкое открывание рта на срок 1-1,5 недели**

**ОБОСНОВАНИЕ**

Данный запрет необходим для того чтобы предотвратить повторный вывих нижней челюсти.

Челюстно-лицевая хирургия / под ред. Кулакова А. А. - Москва : ГЭОТАР-Медиа, 2019. - 692 с. (Серия "Национальные руководства") (1)

## Вопрос 9

Через 3 дня от начала лечения пациенту следует назначить курс физиотерапии, включающий

1. амплипульстерапию – 10-12 сеансов
2. обработку низкочастотным лазером области ВНЧС с обеих сторон – 4-6 сеансов
3. местную озонотерапию – 12-14 сеансов
4. **УВЧ-терапию или магнитотерапию – 6-8 сеансов**

**Правильный ответ:**
**4 - УВЧ-терапию или магнитотерапию – 6-8 сеансов**

**ОБОСНОВАНИЕ**

Данный курс физеотерапии позволит уменьшить отек мягких тканей, улучшить трофику и уменьшить болевой симптом.

Челюстно-лицевая хирургия / под ред. Кулакова А. А. - Москва : ГЭОТАР-Медиа, 2019. - 692 с. (Серия "Национальные руководства") (1)

## Вопрос 10

Для укрепления связочного аппарата и восстановления мышечного тонуса пациенту нужно назначить

1. **электростимуляцию жевательных мышц**
2. введение в мышцы препарата ботулонического токсина
3. отказ от твердой пищи сроком до полугода
4. проведение общеукрепляющей лечебной физкультуры

**Правильный ответ:**
**1 - электростимуляцию жевательных мышц**

**ОБОСНОВАНИЕ**

Данный метод лечения позволит укрепить мышечный аппарат ВНЧС и способствует снижению риска повторного вывиха нижней челюсти в дальнейшем.

Челюстно-лицевая хирургия / под ред. Кулакова А. А. - Москва : ГЭОТАР-Медиа, 2019. - 692 с. (Серия "Национальные руководства") (1)

### 4. Вариатив

## Вопрос 11

Из лучевых методов диагностики при патологии ВНЧС наиболее информативным является

1. ультразвуковое исследование ВНЧС
2. ортопантомограмма
3. **компьютерная томография челюстно-лицевой области**
4. обзорная рентгенограмма лицевого черепа в носо-лобной проекции

**Правильный ответ:**
**3 - компьютерная томография челюстно-лицевой области**

**ОБОСНОВАНИЕ**

Является наиболее информативным методом в диагностике костных патологий челюстно-лицевой области. Позволяет определить точное положение мыщелковых отростков нижней челюсти и исключить вероятность переломов нижней челюсти.

Челюстно-лицевая хирургия: учебник / под редакцией проф. Дробышева А.Ю., проф. Янушевича О.О. – М.: ГЭОТАР-Медиа, 2018 – глава 11. Травма челюстно-лицевой области, стр.: 399 – 502. (1)

Лечение пациентов с расстройствами височно-нижнечелюстного сустава и жевательных мышц / Трезубов В. Н. , Булычева Е. А. , Трезубов В. В. , Булычева Д. С. - Москва : ГЭОТАР-Медиа, 2021. - 96 с. (1)

## Вопрос 12

Вывихи нижней челюсти классифицируются на

1. **передний, задний, двусторонний, односторонний, острый, хронический**
2. передний, нижний, двусторонний, трехсторонний, острый, подострый
3. нижний, боковой, двусторонний, односторонний, острый, обострившийся
4. нижний, верхний, односторонний, трехсторонний, острый, хронический

**Правильный ответ:**
**1 - передний, задний, двусторонний, односторонний, острый, хронический**

**ОБОСНОВАНИЕ**

В современной классификации вывихи подразделяют по направлению смещения (передний/задний), по количеству пораженных сторон (односторонний/двусторонний) и по остроте процесса (острый/хронический).

Челюстно-лицевая хирургия / под ред. Кулакова А. А. - Москва : ГЭОТАР-Медиа, 2019. - 692 с. (Серия "Национальные руководства") (1)